



NEUROLOGÍA

www.elsevier.es/neurologia



CARTA AL EDITOR

Eficacia a largo plazo del rituximab en la neuropatía crónica atáxica con anticuerpos antigangliósidos

Long term efficacy of rituximab in chronic ataxic neuropathy associated with antiganglioside antibodies

Introducción

Las neuropatías atáxicas crónicas inmunomediadas pueden ir asociadas a anticuerpos anti-disialosil y, en algunos casos, a oftalmoplejía y paraproteïnemia IgM, un componente que actúa como aglutinina fría. Esta enfermedad se conoce generalmente como neuropatía atáxica crónica, oftalmoplejía, paraproteïnemia IgM, aglutininas frías y anticuerpos disialosil (CANOMAD) o neuropatía atáxica crónica con anticuerpos disialosil (CANDA) en casos sin alteraciones oculomotoras^{1,2}.

Los pacientes a menudo presentan un patrón remitente-recurrente, caracterizado por la aparición o empeoramiento de la oftalmoplejía, los síntomas sensitivos y la debilidad bulbar/extremidad.

Las recurrencias, habitualmente, suelen mejorar y resolverse, en unos días, con inmunoglobulinas intravenosas (IVIG) mensuales (cinco días al mes) o semanales³⁻⁵ y/o corticosteroides (c). Sin embargo, hasta el 30% de los pacientes con CANDA/CANOMAD no responden a la terapia de mantenimiento con IVIG y, por lo tanto, algunos autores han utilizado el rituximab (RTX), ya que se ha administrado con éxito en otras enfermedades neuromusculares inmunomediadas⁶⁻¹².

Presentamos el caso de un paciente con una neuropatía crónica atáxica asociada a anticuerpos anti-disialosil que, tras varios brotes pese a tratamiento de mantenimiento con IVIG, se decide iniciar RTX manteniéndose asintomático durante 19 meses.

Caso clínico

Varón de 77 años fumador, sin antecedentes familiares de enfermedades neuromusculares y con antecedentes

personales de hipertensión arterial y enfermedad pulmonar obstructiva crónica, que acudió a nuestro centro por dificultad para realizar tareas finas con las manos, así como inestabilidad de la marcha y parestesias en cuatro extremidades. No refería antecedentes de infección gastrointestinal o respiratoria. A la exploración física se objetivó hipoestesia en ambas manos y pies, hipopalestesia en ambos pies, arreflexia generalizada, marcha atáxica con necesidad de utilizar bastón y signo de Romberg positivo. No se detectó oftalmoplejía, así como el paciente tampoco explica diplopía. Con el objetivo de poder cuantificar la progresión de la enfermedad, se utiliza el INCAT (Inflammatory Neuropathy Cause and Treatment) score, una escala clínica que evalúa la discapacidad a nivel de extremidades superiores e inferiores. La puntuación es de 0-10 (siendo el 0 el valor que indica no afectación funcional y 10 una incapacidad para realizar cualquier movimiento voluntario con brazos y piernas) y en la primera visita presenta un INCAT de 4.

Se realiza estudio neurofisiológico que pone de manifiesto una neuropatía axonal sensitivo-motora en las cuatro extremidades con algunos signos desmielinizantes. En neurografía sensitiva, se objetiva una ausencia de respuesta en nervio mediano, cubital y sural bilateral, así como una disminución de la amplitud en nervio radial derecho. A nivel de neurografía motora se observa una prolongación de latencia, disminución de la amplitud y enlentecimiento de la velocidad desproporcionado a la caída de la amplitud, en nervios mediano, cubital y tibial anterior bilateral y peroneo derecho.

El análisis de líquido cefalorraquídeo mostró 0 células/mm³ (rango normal [NR]: 0-5), 5 eritrocitos/mm³ (NR: 0-5), 59 mg/dL de glucosa (NR: 50-80 mg/dL), 54,8 mg/dL de proteínas (NR: 15-60). Se detectaron antigangliósidos IgM ELISA en suero (GM1: 1/1.035, GM2: 1/15.996, GD1A: 1/5.016, GD1B: 1/17.326, GT1B: 1/16.796, GQ1B: 1/10.361, GD3: 1/14.966. NR: 1/500). Además, se objetivó paraproteïnemia IgM (títulos IgM: 325 mg/dL. NR: 40-230) y, también, aglutininas frías.

Ante estos resultados, en febrero 2015, se decidió administrar IVIG (0,4 mg/kg/día durante cinco días) presentando una mejoría de los síntomas sensitivos, así como de la marcha (INCAT score de 1 por leve inestabilidad de la marcha). Durante los años 2015 y 2016 no presentó recaídas, aunque sí que persistía leve hipoestesia en manos y pies, así como hipopalestesia en pies (INCAT 0-1).

<https://doi.org/10.1016/j.nrl.2021.02.010>

0213-4853/© 2021 Sociedad Española de Neurología. Publicado por Elsevier España, S.L.U. Este es un artículo Open Access bajo la licencia CC BY-NC-ND (<http://creativecommons.org/licenses/by-nc-nd/4.0/>).

Cómo citar este artículo: B. Bertran Recasens, G. Figueras-Aguirre, I. Royo de Mingo et al., Eficacia a largo plazo del rituximab en la neuropatía crónica atáxica con anticuerpos antigangliósidos, *Neurología*, <https://doi.org/10.1016/j.nrl.2021.02.010>

Tabla 1 Casos reportados de pacientes con CANOMAD/CANDA tratados con rituximab

Referencias	Componente monoclonal	GD1b (títulos máximos)	Otros anticuerpos	Primer tratamiento (respuesta)	Otros tratamientos (respuesta)	Respuesta a RTX
Siddiqui K et al., 2003 ⁶	No reportado	Positivo	NeuAC (alpha 2–8), NeuAC (alpha2–3), GT1b, GQ1b, GD2, GD3	PLEX (R)	C (R), AZT (R) IVIG (R: 24 meses), RTX + IVIG (R)	R
Arbogast SD et al., 2007 ⁷	No reportado	64.000	No reportados	C (NR), PLEX (NR: semanas)	RTX + IVIG (R: 9 meses)	R
Delmont E et al., 2010 ⁸	IgM λ	640.000	GT1b, GQ1b, GD3	IVIG (R)	C (R), CL (R), RTX (R:12 meses)	R
Kam C et al., 2011 ³	IgM λ	> 12.500	GT1b, GQ1b, GD3	IVIG (R)	MTX (NR), MMF (NR), RTX (NR), PLEX (NR)	NR
Löscher WN et al., 2013 ⁹	IgM λ	> 12.500	GM1, GM2, GM3, GD1a, GT1b, GQ1b, GD3	C (NR)	IVIG (R:15 meses), RTX (R:21 meses)	R
Halpin S et al., 2015 ¹²	IgM κ	Negativo	GT1b, GD3	C (NR), IVIG (R: 11 años)	AZT (NR), MTX (NR), CTX (NR), MMF (NR), RTX (NR)	NR
Garcia-Santibanez R et al., 2018 ¹⁰	IgM κ	1.000.000	Sulfátido	CTX (NR), PLEX (NR)	RTX + IVIG (R)	R
	IgM κ	39.000	TS-HDS	RTX (R)		R
	IgG κ	25.000	TS-HDS, sulfátido, asialoGM1, NS6S, GalNac-GD1a, heparan sulfato	IVIG (NR), CTX (NR)	RTX (R)	R
	IgM κ	260.000	TS-HDS, sulfátido, FGFR3	C (NR)	RTX + IVIG (R)	R
	IgM λ	133.000	TS-HDS	RTX (R)	CTX (R)	R
	IgM λ	6.000	TS-HDS, sulfátido, histona H3	IVIG (NR)	RTX (R)	R
Hamedani AG et al., 2019 ¹¹	IgM κ	10.000	TS-HDS	IVIG (NR)	RTX (R)	R
	Cadena pesada α y Mu	80.000	TS-HDS	C (NR)	MMF (R), RTX + IVIG (R)	R
	IgM κ	300.000	TS-HDS, sulfátido	RTX (NR)	CTX + IVIG (R)	NR
Hamedani AG et al., 2019 ¹¹	No reportado	Negativo	GM1, GM2, GD1a	IVIG (NR)	C (NR), RTX + IVIG (R: 12 meses)	R
Bertran Recasens B et al., 2020	IgM κ	17.326	GM1, GM2, GD1a, GD1b, GT1b, GQ1b, GD3	IVIG (R: 30 meses)	RTX (R: 19 meses)	R

Respondedores (R) son aquellos casos que presentan alguna mejoría en los síntomas motores o sensitivos durante al menos seis meses sin necesidad de tratamiento adicional (excepto IVIG). Aquellos que necesitaban tratamiento alternativo han sido clasificados como no respondedores (NR).

TS-HDS: *trisulfated heparin disaccharide*, FGFR3: *Fibroblast Growth Factor-3*, IVIG: inmunoglobulinas intravenosas, MTX: metotrexate, MMF: micofenolato de mofetil, RTX: rituximab, PLEX: intercambio plasmático, CTX: ciclofosfamida, C: corticosteroides, CL: clorambucil, AZT: azatioprina.

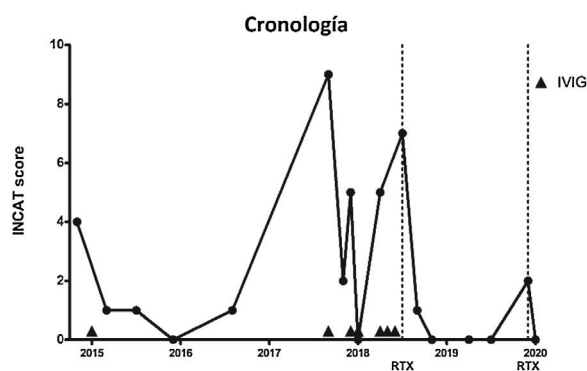


Figura 1 Cronología de la actividad de la enfermedad medida con el INCAT score y tratamientos prescritos. Las líneas discontinuas indican el momento de administración de RTX. Las puntas de flecha indican el uso de IVIG. IVIG: inmunoglobulinas intravenosas; RTX: rituximab.

En septiembre de 2017, el paciente sufrió una infección respiratoria y desarrolló tetraparesia, ataxia y debilidad bulbar, que requirió hospitalización en cuidados intensivos y soporte respiratorio. Presentaba un INCAT score de 9 debido a que el paciente no podía ponerse de pie sin ayuda y no podía realizar actividades útiles con las manos. Se administraron IVIG con una mejoría progresiva. Después de 18 días, el paciente fue dado de alta en sus condiciones basales (INCAT score de 2).

En diciembre de 2017 y abril de 2018, presentó dos episodios de empeoramiento de la ataxia severos (INCAT score de 5) que fueron tratados con IVIG. Posteriormente, se prescribió IVIG mensuales.

En julio de 2018, una nueva exacerbación en forma de ataxia de la marcha (INCAT score de 7) nos hizo iniciar RTX en dos dosis de 1.000 mg, con un intervalo de 14 días entre ellos.

El paciente sólo experimentó, 19 meses después de iniciar el tratamiento con RTX, en una ocasión, un leve empeoramiento de la ataxia (INCAT score de 2), que mejoró después de una dosis única de RTX (1.000 mg). Actualmente, el paciente no presenta ataxia de la marcha ni alteraciones sensitivas (INCAT score de 0) (fig. 1).

Discusión

Esta nota tiene como objetivo destacar la eficacia del RTX como tratamiento para la neuropatía atáxica con anticuerpos antigangliósidos.

Actualmente, en la literatura hay 17 pacientes con CANOMAD/CANDA tratados con RTX (tabla 1)^{6–12}. Basándonos en los criterios utilizados en los estudios de la polirradiculoneuropatía desmielinizante inflamatoria crónica (CIDP), revisamos aquellos casos tratados con RTX y clasificamos como respondedores, aquellos pacientes que mostraron alguna mejoría en los síntomas motores o sensitivos durante al menos seis meses sin necesidad de tratamiento adicional. Aquellos que necesitaban tratamiento alternativo han sido clasificados como no respondedores¹³.

Según este criterio, 14 pacientes (82,35%) se consideran respondedores (RTX solo o asociado con IVIG). En la

mayoría de los casos no se notifica la duración del efecto del RTX^{6–11}. El RTX se utilizó asociado con IVIG en seis de 17 pacientes^{6,7,10,11} y se usó, principalmente, como tratamiento de segunda línea^{6–12}.

El protocolo de readministración de RTX difiere entre los casos: seis meses después de la primera dosis⁸, cada ocho semanas⁶ o cuando los linfocitos CD19+/CD20+ son detectables⁹.

Los niveles de linfocitos CD19+/CD20+ se han utilizado en neuromielitis óptica como biomarcador de respuesta a RTX y como criterio para una nueva perfusión de RTX¹⁴. En pacientes con neuropatía con anticuerpos anti-MAG (glicoproteína asociada a mielina) y miastenia gravis tratados con RTX, las evidencias sugieren que los niveles de CD19+/CD20+ correlacionan con la actividad de la enfermedad¹⁴. Dicha relación no está del todo explorada en CANOMAD/CANDA⁹.

Conclusiones

Presentamos el caso de un paciente que presenta una ataxia sensitiva crónica de cuatro extremidades con paraproteïnemia IgM, anticuerpos anti-disialosil y aglutininas frías. El paciente es diagnosticado de síndrome CANDA y tratado, con IVIG, con una respuesta insatisfactoria en cuanto al control de los brotes. Desde el inicio de RTX (hace 19 meses), el paciente no ha vuelto a presentar ninguna exacerbación de la enfermedad y se encuentra asintomático.

A diferencia de otras neuropatías crónicas inmunomediadas, no existe un consenso general sobre el mejor tratamiento para el CANOMAD/CANDA. Dada la gran variabilidad de las características clínicas, la evolución de la enfermedad y su baja prevalencia es difícil llevar a cabo estudios aleatorizados¹. Así pues, para intentar establecer un protocolo de tratamiento es necesario identificar nuevos marcadores de progresión de la enfermedad y escalas de respuesta clínica validadas.

Financiación

Este trabajo no ha recibido ningún tipo de financiación.

Conflicto de intereses

Los autores declaran no tener ningún conflicto de intereses.

Bibliografía

1. Willison HJ, O’Leary CP, Veitch J, Blumhardt LD, Busby M, Donaghy M, et al. The clinical and laboratory features of chronic sensory ataxic neuropathy with anti-disialosyl IgM antibodies. *Brain*. 2001;124:1968–77.
2. Susuki K, Yuki N, Hirata K. Features of sensory ataxic neuropathy associated with anti-GD1b IgM antibody. *J Neuroimmunol*. 2001;112:181–7.
3. Kam C, Balaratnam MS, Purves A, Mills KR, Riordan-Eva P, Pollock S, et al. CANOMAD presenting without ophthalmoplegia

- and responding to intravenous immunoglobulin. *Muscle Nerve*. 2011;44:829–33.
4. Krenn M, Keir G, Wieshmann UC. CANOMAD responding to weekly treatment with intravenous immunoglobulin (IVIg). *BMJ Case Rep*. 2014 Apr 10; bcr2013202545.
 5. Attarian S, Boucraut J, Hubert AM, Uzenot D, Delmont E, Verschueren A, et al. Chronic ataxic neuropathies associated with anti-GD1b IgM antibodies: response to IVIg therapy. *J Neurol Neurosurg Psychiatry*. 2010;81:61–4.
 6. Siddiqui K, Cahalane E, Keogan M, Hardiman O. Chronic ataxic neuropathy with cold agglutinins: atypical phenotype and response to anti-CD20 antibodies. *Neurology*. 2003;61:1307–8.
 7. Arbogast SD, Khanna S, Koontz DW, Tomsak RL, Katirji B, Leigh RJ. Chronic ataxic neuropathy mimicking dorsal midbrain syndrome. *J Neurol Neurosurg Psychiatry*. 2007;78:1276–7.
 8. Delmont E, Jeandel PY, Hubert AM, Marcq L, Boucraut J, Desnuelle C. Successful treatment with rituximab of one patient with CANOMAD neuropathy. *J Neurol*. 2010;257:655–7.
 9. Löscher WN, Woertz A, Wallnöfer M, Wanschitz JV, Luef G. Successful treatment of CANOMAD with IVIg and rituximab. *J Neurol*. 2013;260:1168–70.
 10. Garcia-Santibanez R, Zaidman CM, Sommerville RB, Lopate G, Weihl CC, Pestronk A, et al. (2018) CANOMAD and other chronic ataxic neuropathies with disialosyl antibodies (CANDA). *J Neurol*. 2018;265:1402–9.
 11. Hamedani AG, Bird SJ, Tamhankar MA. CANOMAD Presenting as Bilateral Sixth Nerve Palsies. *J Neuroophthalmol*. 2019;39:397–8.
 12. Halpin S, Al-Hussayni S, Hasan S, Busby M, Buccoliero R. A Case of CANOMAD with Review of the Literature. *Brain Disord Ther*. 2015;4:3.
 13. van Lieverloo GGA, Peric S, Doneddu PE, Gallia F, Nikolic A, Wieske L, et al. Corticosteroids in chronic inflammatory demyelinating polyneuropathy. A retrospective, multicentre study, comparing efficacy and safety of daily prednisolone, pulsed dexamethasone, and pulsed intravenous methylprednisolone. *J Neurol*. 2018;265:2052–9.
 14. Whittam DH, Tallantyre EC, Jolles S, Huda S, Moots RJ, Kim HJ, et al. (2019) Rituximab in neurological disease: principles, evidence and practice. *Pract Neurol*. 2019;19:5–20.
- B. Bertran Recasens^a, G. Figueras-Aguirre^b,
I. Royo de Mingo^c y M.Á. Rubio^{a,*}
- ^a *Unidad de Enfermedades Neuromusculares. Departamento de Neurología. Hospital del Mar, Barcelona, España*
- ^b *Departamento de Neurología. Hospital del Mar, Barcelona, España*
- ^c *Sección de Neurofisiología. Departamento de Neurología. Hospital del Mar, Barcelona, España*
- *Autor para correspondencia.
Correo electrónico: 97495@parcdesalutmar.cat (M.Á. Rubio).